На правах рукописи

ПАВЛОВА ДАРЬЯ ДМИТРИЕВНА

ДИФФЕРЕНЦИРОВАННЫЙ ПОДХОД К ЛЕЧЕНИЮ ПОВРЕЖДЕНИЙ МЕНИСКОВ У ДЕТЕЙ

3.1.11. – детская хирургия

АВТОРЕФЕРАТ
диссертации на соискание ученой степени
кандидата медицинских наук

Москва - 2023

Работа выполнена в Государственном бюджетном учреждении здравоохранения города Москвы "Морозовская детская городская клиническая больница Департамента здравоохранения города Москвы»

Научный руководитель:

доктор медицинских наук, профессор **Шарков Сергей Михайлович**

Официальные оппоненты:
Доктор медицинских наук, профессор,
профессор кафедры детской хирургии
ФГАОУ ВО "Российский национальный
исследовательский медицинский университет
имени Н.И. Пирогова" Минздрава России

Выборнов Дмитрий Юрьевич

Доктор медицинских наук,
доцент кафедры госпитальной хирургии
с курсом детской хирургии
ФГАОУ ВО "Российский университет
Дружбы народов имени Патриса Лумумбы"

Кешишян Размик Арамович

Ведущая организация: Государственное бюджетное учреждение здравоохранения города Москвы «Научно-исследовательский институт неотложной детской хирургии и травматологии» Департамента здравоохранения города Москвы

Защита диссертации состоится «_____»_____2023 года в «____» часов на заседании диссертационного совета 21.1.026.01 при ФГАУ «НМИЦ здоровья детей» Минздрава России по адресу: 119991, Москва, Ломоносовский проспект, 2 стр.1

С диссертацией можно ознакомиться в библиотеке ФГАУ «НМИЦ здоровья детей» Минздрава России по адресу: 119991, Москва, Ломоносовский проспект, 2 стр.1 и на сайте http://www.nczd.ru

Автореферат разослан «_____»_____2023 года

Ученый секретарь диссертационного совета
доктор медицинских наук, профессор РАН **Винярская Ирина Валериевна**

ОБЩАЯ ХАРАКТЕРИСТИКА РАБОТЫ

Актуальность темы исследования

В условиях растущего интереса к спорту и экстремальным видам отдыха среди населения детского возраста вопрос повреждения менисков коленного сустава не теряет своей актуальности. Однако результаты существующих методов лечения данной патологии далеко не всегда удовлетворительны.

Эволюция взглядов на хирургическое лечение повреждений менисков прошла путь от тотальной резекции до сохраняющих операций под лозунгом «save the meniscus». В середине XX веков преобладала менискэктомия (Клюквин И.Ю, 2013). Позже стало известно, что менискэктомия приводит к дегенеративным изменениям коленного сустава (Abreu, F.G., 2019; Kramer, D.E., 2019; Бритько, А.А., 2021) и приоритет в лечении повреждений менисков получили сохраняющие операции (Zhu, S., 2021).

Основной жалобой после тотальной или парциальной менискэтомии является боль в области оперированного сустава, связанная с физической нагрузкой и носящая прогрессирующий характер. Многоцентровые многолетние исследования среди взрослого населения показали, что в 60% случаев после изолированной менискэктомии отмечается развитие остеоартрита (Karia, M., 2019; Alabi, I.A., 2021). После восстановления поврежденного мениска развитие остеоартрита отмечалось в 20% случаев (Francavilla, M.L., 2014; Prejbeanu, R., 2015; Samora, W.P., 2011).

Дискоидный мениск – аномалия развития, которая проявляется изменением формы мениска и по данным разных авторов формируется в результате нарушений морфогенеза (Wilson, P.L., 2018; Woodmass, J.M., 2017). Дискоидные мениски можно разделить на симптоматические и бессимптомные. Как следствие наличия другой формы мениска меняется анатомия и других структур коленного сустава, что чаще встречается при латеральных дискоидных менисках. Подобные изменения характерны для бессимптомных дискоидных менисков.

В случаях, когда такие изменения анатомии не позволяют в полной мере адаптироваться коленному суставу к иной форме мениска, возникает его разрыв и появляется соответствующая симптоматика (Doral, M.N., 2018; Liao Y., 2022). По этой причине хирургическому лечению подлежат именно симптоматические дискоидные мениски. В настоящее время в основном выполняется серповидная резекция дискоидного мениска по линии разрыва, которая наиболее часто носит тотальный характер и в долгосрочной перспективе приводит к неудовлетворительным результатам (Mosich, G.M., 2018).

Решение вопроса показаний и противопоказаний для шва мениска, возможности его выполнения в зависимости от сроков с момента травмы и её

тяжести позволит обосновать необходимость восстановления целостности менисков при их повреждениях и минимизировать количество необоснованных менискэктомий, что позволит сократить количество неудовлетворительных результатов лечения данной патологии, профилактировать развитие раннего остеоартрита и, как следствие, деформирующего артроза коленного сустава.

Степень разработанности темы

Согласно существующим на сегодняшний день рекомендациям по лечению травм менисков у взрослых важным в определении выбора метода лечения повреждений менисков является размер и вид разрыва, сроки с момента травмы и его локализация (Бритько, А.А., 2021; Abdelkafy, A., 2007; Kramer, D.E., 2019; Krans, T., 2012). В то же время до настоящего времени не сформулированы критерии восстановления посттравматических изменений менисков у детей, что затрудняет выбор хирургической тактики лечения и приводит к расширению показаний для проведения менискэктомий. Не менее важен диагностический компонент данной проблемы, поскольку далеко не всегда выявленные на МРТ изменения менисков нуждаются в хирургическом лечении и наоборот, не выявленный на МРТ разрыв мениска может быть функционально значимым (Ворончихин, Е.В., 2017; Выборнов, Д.Ю., 2012; Гумеров Р.А., 2005; Черняк Е.Е., 2013; Стулов, А.С., 2017; Chahla, J., 2016; DePhillipo, N., 2017; Hoffelner, T., 2011).

Решение указанных вопросов представляется важным и необходимым, поскольку позволяет обосновать новые подходы к диагностике повреждения менисков у детей и разработке оптимального алгоритма хирургического лечения, позволяющего предупредить развитие остеоартрита.

Цель исследования: улучшить результаты хирургического лечения повреждений менисков коленного сустава у детей.

Задачи исследования:

1. Сравнить диагностическую ценность МРТ при различных локализациях повреждений менисков на основании артроскопии.
2. Оценить результаты лечения после выполнения тотальной менискэктомии.
3. Изучить морфологические изменения поврежденных менисков у детей.
4. Провести анализ изменений функции коленного сустава и степени выраженности остеоартрита после частичной менискэктомии и после шва мениска в отдаленном периоде наблюдения.
5. Разработать и внедрить в практику способы хирургического лечения повреждений дискоидного мениска I-II типа по Watanabe у детей, в том числе для лечения паракапсулярных разрывов.

Научная новизна

Впервые разработаны показания к хирургическому восстановлению менисков у детей на основании артроскопической картины.

Оценена диагностическая ценность МРТ в отношении выявления повреждений менисков в различных отделах латерального и медиального менисков.

Определены особенности выбора методики восстановления мениска в зависимости от локализации и протяженности разрыва мениска.

Определены морфологические особенности строения дискоидных менисков у детей.

Разработаны способы хирургического лечения повреждений дискоидного мениска I-II типов по Watanabe, в том числе при расположении линии разрыва в паракапсулярной зоне.

Произведена оценка результатов лечения повреждений менисков путем анкетирования у детей с применением адаптированных педиатрических шкал.

Теоретическая и практическая значимость

Выявленная диагностическая ценность МРТ по отношению к повреждениям различных отделов обоих менисков коленного сустава у детей может служить дополнительным критерием в определении тактики лечения.

Анализ функции коленного сустава после шва мениска и частичной менискэктомии не показал значимых отличий. Однако анализ жалоб после данных операций подтвердил более высокую частоту встречаемости и степень выраженности болевого синдрома в группе детей, которым была выполнена частичная менискэктомия.

Установлено, что тотальная менискэктомия всегда приводит к усилению болевого синдрома и нарушению функции коленного сустава, а также способствует быстрому развитию остеоартрита.

Выявленные морфологические особенности строения менисков коленного сустава у детей на разных сроках с момента травмы подтверждают наличие длительно существующего высокого регенераторного потенциала ткани мениска ребенка вне зависимости от сроков повреждения. Совпадение результатов оценки макроскопической картины с данными морфологических исследований подтверждает достоверность и практичность применения метода визуальной оценки мениска на предмет его жизнеспособности на основании артроскопической картины.

Разработанные и внедренные в клиническую практику способы хирургического лечения повреждений дискоидного мениска I-II типов по Watanabe, в том числе при расположении линии разрыва в паракапсулярной зоне (Патент РФ на изобретение №2751416 «Способ хирургического лечения повреждений дискоидного мениска I-II типа по Watanabe у детей»; Патент РФ на изобретение №2741704 «Способ хирургического лечения паракапсулярных

разрывов дискоидного мениска I-II типа по Watanabe у детей»), позволили сохранить, а в некоторых случаях – улучшить функцию коленного сустава после хирургического лечения повреждений дискоидного мениска.

Методология и методы исследования

При выполнении работы был осуществлён тщательный анализ современны научных литературных данных по вопросу хирургического лечения повреждений менисков коленного сустава у детей. Методология исследования включала сравнительный анализ применения менискэктомии, шва мениска и саусеризации в сочетании со швом мениска под артроскопическим контролем. Исследование выполнено с соблюдением принципов доказательной медицины. Дизайн работы представлен в виде открытого одноцентрового двунаправленного (ретро- и проспективного) исследования результатов лечения пациентов, которым проводилось различное хирургическое лечение и сравнение результатов между собой. Первую группу составили 88 пациентов, которым был выполнен артроскопический шов мениска. В группу сравнения было включено 32 ребенка, которым проводилась менискэктомия. Третью группу представили 10 пациентов с дискоидными менисками после саусеризации и шва мениска. Использовались клинические, инструментальные, лабораторные и статистические методы исследования. В отдалённом послеоперационном периоде пациенты проходили анкетирование по шкалам KOOS-Child и Pedi-IKDC. Количественные данные с распределением, отличным от нормального, и порядковые данные сравнивались с помощью критерия Краскела-Уоллеса для независимых выборок и критерия Фридмана для связанных выборок. Качественные данные сравнивались с использованием таблиц сопряженности, критерия хи-квадрат с поправкой Йейтса на непрерывность и точного критерия Фишера, а также критерия Макнемара и критерия Кохрана.

Основные положения, выносимые на защиту

1. Определение показаний для выполнения шва мениска у детей позволяет уменьшить частоту менискэктомий, ухудшающих качество жизни пациентов по причине развития явлений остеоартрита.

2. Выбор вида шва мениска определяется в зависимости от локализации и величины разрыва мениска у детей.

3. Наличие большего количества сосудов в ткани дискоидного мениска на всем протяжении обеспечивает большую вероятность сращения дискоидного мениска, чем обычного мениска.

4. У детей шов мениска в долгосрочной перспективе имеет ряд преимуществ перед менискэктомией, поэтому его следует рассматривать как предпочтительный метод лечения при травмах менисков коленного сустава у детей.

Степень достоверности результатов

Достаточный объем выборки, применение современных методов диагностики и лечения, длительный период наблюдения (от 1 до 5 лет) и получение статистически значимых результатов после проведенного анализа позволяют судить о достоверности полученных результатов.

Апробация работы

Диссертационная работа выполнена на базе ГБУЗ Морозовская ДГКБ ДЗМ. Материалы и основные положения исследования доложены и обсуждены на IV Всероссийском конгрессе по травматологии с международным участием «Медицинская помощь при травмах: новое в организации и технологиях» (г. Санкт-Петербург, 15-16 февраля 2019г.); Ежегодной научно-практической конференции «Современные концепции лечения и реабилитации детей с заболеваниями в травмами опорно-двигательного аппарата. Детская артроскопия» (г. Нижний Новгород, 23 мая 2019г.); Ежегодной научно-практической конференции по актуальным вопросам травматологии и ортопедии детского возраста «Турнеровские чтения» (г. Санкт-Петербург, 03-04 октября 2019г.); конференции «Дегенеративные заболевания и травматическое повреждения коленного сустава. Гонартроз с болевым синдромом. Взаимодействие поликлинического и стационарного звена. Актуальные вопросы консервативного, оперативного лечения и медицинской реабилитации» (г. Москва, 15 октября 2019г.); XI Всероссийской научно-практической конференции с международным участием «Цивьяновские чтения» (г. Новосибирск, 29 ноября 2019г.); IV Международной образовательной школе Артромастер (г. Казань, 21 августа 2020г.); Ежегодной научно-практической конференции по актуальным вопросам травматологии и ортопедии детского возраста «Турнеровские чтения» (г. Санкт-Петербург, 08-09 октября 2020г.); VI образовательной форуме детских хирургов России с международным участием (г. Москва, 30-31 октября 2020г.); IX Всероссийской научно-практической конференции с международным участием «Неотложная детская хирургия и травматология» (г. Москва, 18-20 февраля 2021г.); VI Всероссийском конгрессе по травматологии с международным участием «Медицинская помощь при травмах: новое в организации и технологиях. Роль национальной общественной организации травматологов в системе здравоохранения РФ» (г. Санкт-Петербург, 26-27 февраля 2021г.); Образовательном симпозиуме «European Pediatric Orthopedic Society (EPOS) в Кургане» (г. Курган, 12-13 июня 2021г.); 41st SICOT Orthopaedic World Congress Hungary (Венгрия, Будапешт, 15-18 сентября 2021г.)

Внедрение результатов работы

Основные положения проведенной работы внедрены в практику отделения травматологии и ортопедии ГБУЗ Морозовская ДГКБ ДЗМ и отделения травматологии и ортопедии ФГБУЗ ЦДКБ ФМБА ДГКБ №38.

Публикации результатов исследования

По теме исследования опубликовано 11 научных работ. Из них 5 статьей опубликовано в рецензируемых научных изданиях, рекомендованных ВАК РФ, среди которых 2 статьи опубликовано в журналах, индексируемых в SCOPUS. По материалам диссертации получено 2 Патента РФ на изобретения по методике наложения шва при восстановлении целостности дискоидного мениска: «Способ хирургического лечения повреждений дискоидного мениска I-II типа по Watanabe у детей» (RU №2751416); «Способ хирургического лечения паракапсулярных разрывов дискоидного мениска I-II типа по Watanabe у детей» (RU №2741704).

Личный вклад автора

Все данные в работе получены при непосредственном участии автора на этапе постановки целей и задач, сборе первичных данных и их обработке, оценки проведенных исследований и выполнении оперативных вмешательств, также статистической обработке, анализе и обобщения полученных результатов, на основании которых были опубликованы научные работы и сформулирована рукопись.

Объем и структура диссертации

Работа изложена на 151 странице печатного текста и состоит из 4 глав, выводов, практических рекомендаций и списка литературы из 148 публикаций, который включает 29 отечественных и 119 зарубежных источников; иллюстрирована 17 таблицами, 59 рисунками и 21 диаграммой.

СОДЕРЖАНИЕ РАБОТЫ

Объем, методы и дизайн исследования

В исследование включены 130 пациентов в возрасте от 8 до 17 лет. В рамках данного исследования был проведен ретроспективный анализ историй болезней пациентов, которым была выполнена менискэктомия до октября 2018 года, и проспективный анализ историй болезней пациентов, которые были оперированы по поводу повреждений менисков коленного сустава на базе отделения травматологии и ортопедии ГБУЗ Морозовская ДГКБ ДЗМ в период с октября 2018 по декабрь 2020 гг.

Пациенты с повреждением менисков коленного сустава чаще оперировались в возрасте 14 лет и старше (79,2%). Симптоматический дискоидный мениск встречался незначительно чаще в группе пациентов до 13 лет (6,2%). Медианный возраст пациентов составил 15 (14,0;17,0) лет.

Все пациенты были распределены на 3 группы в зависимости от проведенного оперативного вмешательства: шов мениска, менискэктомия и саусеризация в сочетании со швом мениска. При разрыве нормального мениска выполнялся изолированный шов мениска или менискэктомия. У детей с симптоматическими дискоидными менисками в ретроспектиной группе

проводилась менискэктомия по линии разрыва, в проспективной группе – саусеризация со швом мениска. Распределение возраста является одинаковым для всех видов операций по критерию Краскала-Уоллиса, значимость <0,001.

Анализ поврежденных структур коленного сустава показал, что у 69,2% пациентов ПКС была интактна и у 30,8% пациентов – повреждена. У 80% пациентов внутрисуставной хрящ был неизмененным, в то время как у 20% детей отмечалась хондромаляция I–IV степени той или иной локализации.

Основную группу составили 88 пациентов (67,7%), которым был выполнен артроскопический шов мениска. В группу сравнения вошло 32 ребенка (24,6%), которым проводилась менискэктомия. Дополнительную группу представили 10 пациентов (7,7%), которым был выполнена саусеризация в сочетании со швом мениска (рис.1).

Для статистического анализа были использованы Microsoft Office Excel 2010 и статистический пакет IBM SPSS Statistics 26.0. Проверка распределения на нормальность осуществлялась с использованием критерия Колмогорова-Смирнова. Количественные данные с распределением, отличным от нормального, и порядковые данные сравнивались с помощью критерия Краскела-Уоллеса для независимых выборок и критерия Фридмана для связанных выборок. Качественные данные сравнивались с использованием таблиц сопряженности, критерия хи-квадрат с поправкой Йейтса на непрерывность и точного критерия Фишера, а также критерия Макнемара и критерия Кохрана. Для оценки диагностических методов проводился ROC-анализ с измерением площади под ROC-кривой, выполнялся расчет чувствительности и специфичности. Критический уровень значимости был принят равным 0,05.

Рисунок 1. Дизайн исследования

На предоперационном этапе обследование включало сбор анамнеза, клинический осмотр пациента и инструментальные методы исследования с целью подтверждения диагноза, определения вида и тяжести повреждения (рентгенография или КТ, МРТ). Рентгенодиагностика проводилась с целью исключения костно-травматических изменений и выявления признаков гонартроза (сужение суставной щели, субхондральный склероз, деформация, остеофиты). Так же рентгенография применялась в диагностике дискоидного мениска (расширение суставной щели коленного сустава на стороне дискоидного мениска, прямоугольная форма латерального мыщелка бедренной кости и уплощение плато большеберцовой кости с явлениями склероза, наличие уплотнения мягких тканей в латеральном отделе коленного сустава). Компьютерная томография выполнялась в случае обращения пациента в экстренном порядке с клиникой гемартроза или блока коленного сустава с целью исключения перелома и наличия свободных костно-хрящевых фрагментов в полости коленного сустава. МРТ позволяла выявить наличие повреждения менисков коленного сустава, оценить тип, сложность, локализацию разрыва, а также определить является ли мениск дискоидным (рис.2).

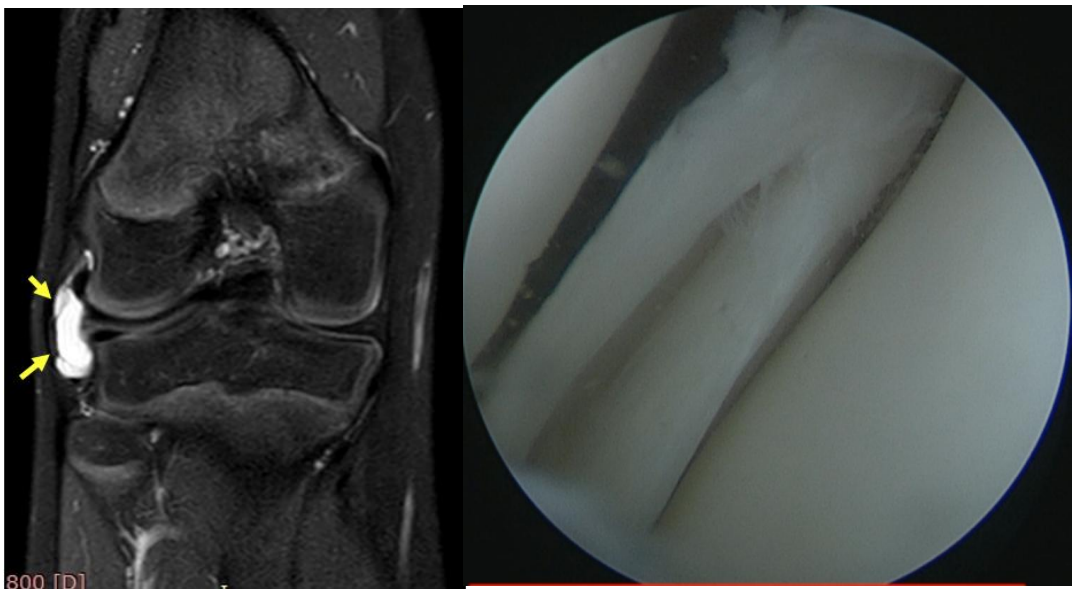

Рисунок 2. Разрыв тела медиального мениска с формированием парамениcковой кисты (МР-картина и вид во время артроскопии).

РЕЗУЛЬТАТЫ СОБСТВЕННЫХ НАБЛЮДЕНИЙ

До операции пациенты отмечали жалобы на отек (n=11; 8,5%) и боль (n=124; 95,4%) в области коленного сустава, периодические блоки сустава или ограничение движений (n=47; 36,2%) и нестабильность коленного сустава (n=9; 6,9%). Жалобы на хруст в коленном суставе выявлены у 1 пациента (0,8%).

При клиническом осмотре визуально оценивалось наличие отека в области коленного сустава (n=41; 31,5%) и ограничения движений в коленном суставе (n=56; 43,1%). Пальпаторно была выявлена боль по ходу суставной щели у 100 пациентов (76,9%), положительный симптом «переднего выдвижного ящика» у 29 детей (22,3%), положительный симптом «баллотирования надколенника» у 24 пациентов (18,5%).

Шов мениска выполнялся только проспективной группе пациентов. Данная операция проводилась детям независимо от сроков с момента травмы, вида и локализации разрыва. Исключением являлись те случаи, когда были выявлены множественные и многоплоскостные дегенеративные застарелые повреждения мениска с выраженными рубцовыми изменениями, когда наложение шва технически было невыполнимо. Относительным противопоказанием к выполнению шва мениска являлось ожирение (ИМТ 30 и более). Шов мениска не выполнялся тем детям, родители которых отказались от восстановительной операции по причине необходимости проведения длительной реабилитации в послеоперационном периоде.

Оперативное лечение у детей с дискоидными менисками проводилось только при наличии жалоб или клинической картины повреждения в виде болевого синдрома, щелчков и рецидивирующих или постоянных блоков коленного сустава. Противопоказаний для менискэктомии не было выявлено.

Менискэктомия

Всего менискэктомия была выполнена 32 детям (24,6% от всего количество выполненных операций). Среди них 7 детям проведена тотальная резекция мениска (21,9% от всех менисэктомий) и 25 детям – частичная (78,1% от всех менисэктомий). Из 32 детей у 4 пациентов был удален дискоидный мениск по линии разрыва.

Шов мениска

Для выполнения шва мениска использовались 3 методики: «снаружи внутрь», «изнутри наружу» и «все внутри». Методика шва мениска «снаружи внутрь» (рис.3) применялась для восстановления переднего рога обоих менисков, тела медиального мениска и реже для реконструкции тела латерального мениска. Восстановление повреждений в области задних отделов менисков с применением методики «снаружи внутрь» сопровождается высоким риском повреждения подколенной артерии и ее ветвей, подкожного нерва и общего малоберцового нерва, глубоких вен.

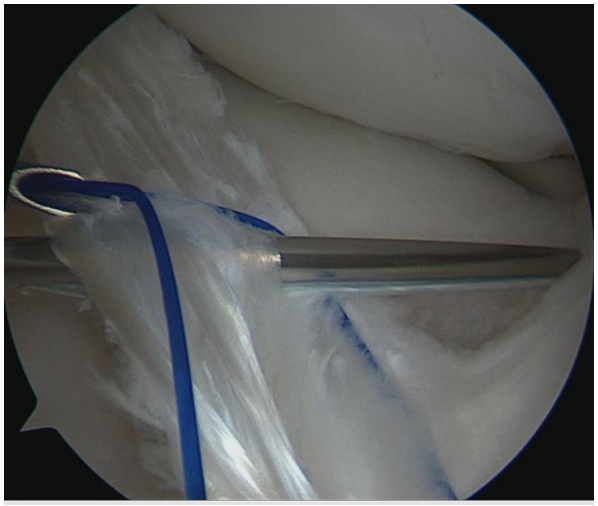

Рисунок 3. Шов по методике «снаружи внутрь».

Использование методики «изнутри наружу» (рис.4) с применением протективных ретракторов хорошо зарекомендовала себя при восстановлении заднего рога медиального мениска, тела обоих менисков, разрыва рампы мениска и восстановления разрывов по типу «ручки-лейки».

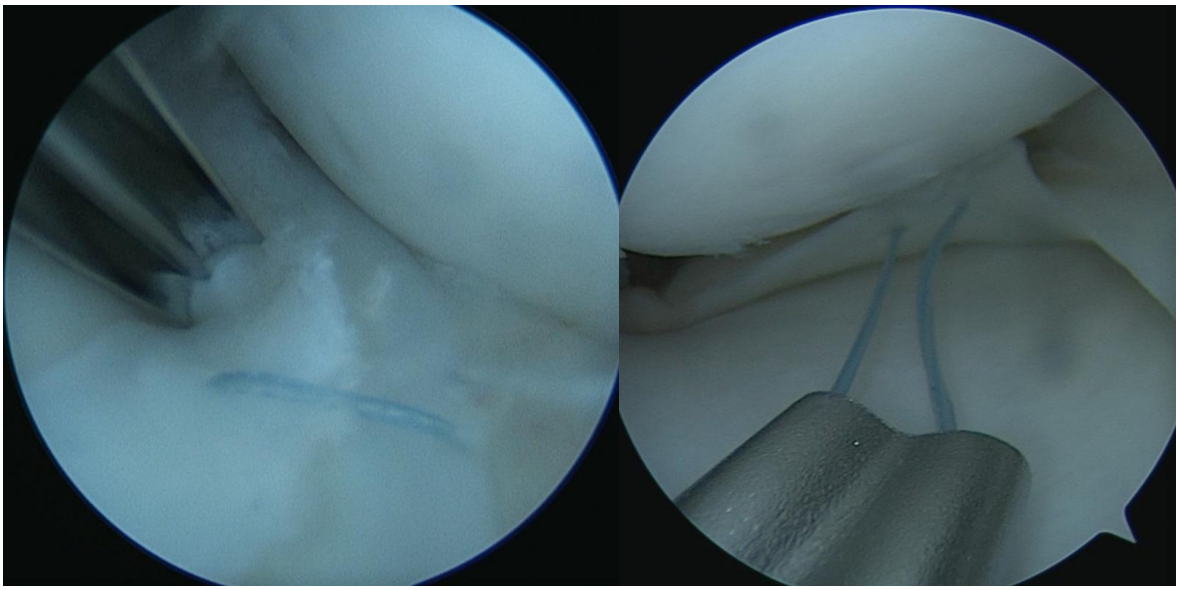

Рисунок 4. Шов по методике «изнутри наружу».

Преимуществом метода является его высокая манипуляционная возможность выбора точек прохождения прошивающей нити, меньшее ятрогенное повреждение мениска, возможность наложения большего количества швов и меньшая стоимость имплантата.

Методика шва мениска «все внутри» (рис.5) применялась для восстановления заднего рога медиального и латерального менисков, реже для реконструкции тела латерального мениска. Шов мениска по методике «All-inside» является быстрой, удобной и наиболее безопасной, но требует наличия специального одноразового инструментария, что заметно повышает стоимость такой операции.

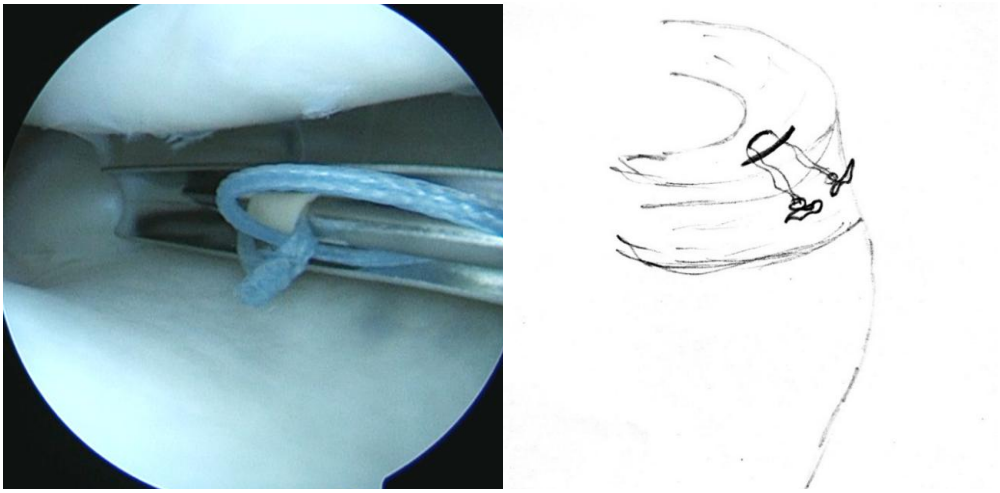

Рисунок 5. Шов по методике «все внутри»

В случае протяженного сложного разрыва мениска, например, по типу «ручки лейки» или наличия нескольких разнонаправленных линий разрыва применялись комбинации вышеописанных методик.

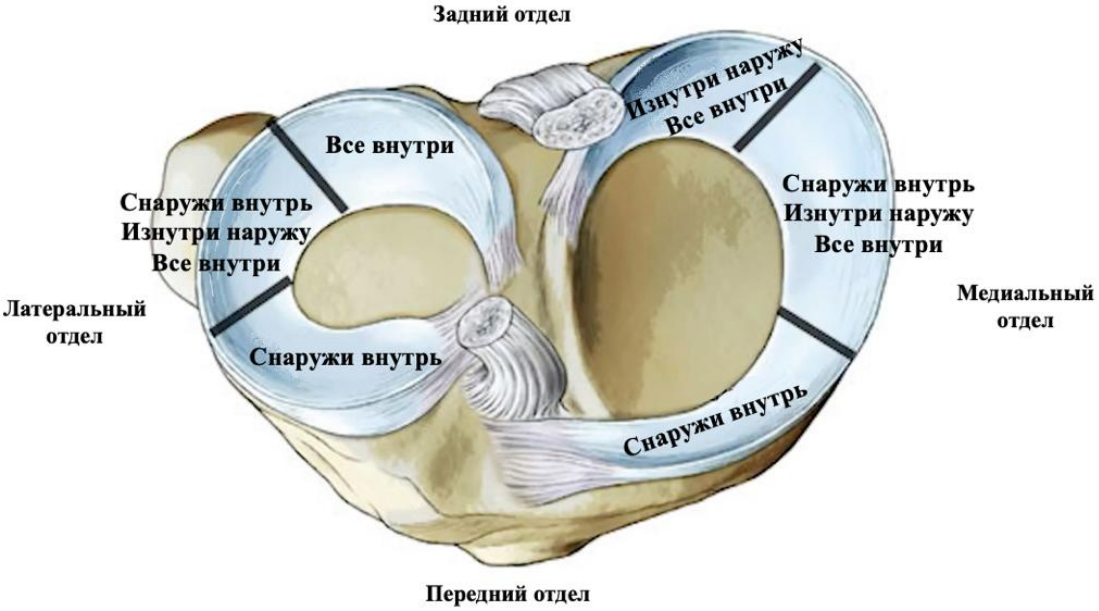

Рисунок 6. Выбор безопасной методики шва мениска в зависимости от локализации повреждения.

Таким образом дифференцированное применение существующих техник шва мениска при разных локализациях повреждений менисков способствует получению хороших результатов лечения и уменьшению количества осложнений (рис.6).

Хирургическое лечение дискоидных менисков заключалось в выполнении саусеризации (парциальная серповидная резекция с приданием мениску «физиологической» формы полумесяца) в сочетании со швом мениска. При этом использовались разработанные и внедренные в клиническую практику методики шва дискоидного мениска (Патент РФ на изобретение №2751416 «Способ хирургического лечения повреждений

дискоидного мениска I-II типа по Watanabe у детей»; Патент РФ на изобретение №2741704 «Способ хирургического лечения паракапсулярных разрывов дискоидного мениска I-II типа по Watanabe у детей»). Такой подход позволяет сохранить большую часть ткани мениска, что делает лечение более физиологичным и щадящим.

Отдаленные результаты после оперативного лечения

На сроках 6 месяцев с момента операции в проспективной группе на контрольные осмотры обратилось 82 пациента, среди которых 72 детям был выполнен шов мениска и 10 детям – саусеразиция в сочетании со швом.

По результатам клинического обследования на сроках 6 месяцев с момента операции у 22 детей (30,6%) выявлено: ограничение сгибания у 18 детей (25%), отек у 3 пациентов (4,2%), боль при пальпации у 3 детей (4,2%). На сроках 6 месяцев после шва мениска у 18 детей отмечалось ограничение сгибания в коленном суставе (22%), в 3 случаях был выявлен отек коленного сустава (3,7%), у троих детей определялась боль при пальпации (3,7%).

Из всех детей, которым был выполнен шов мениска, МРТ на сроках 6 месяцев выполнило 77,8% пациентов (рис.7). у 87,5% (от всех детей, которые выполнили контрольное исследование) детей после шва мениска по результатам МРТ на сроках 6 мес с момента операции отмечается уменьшение интенсивности и размера гиперинтенсивного сигнала в области разрыва мениска.

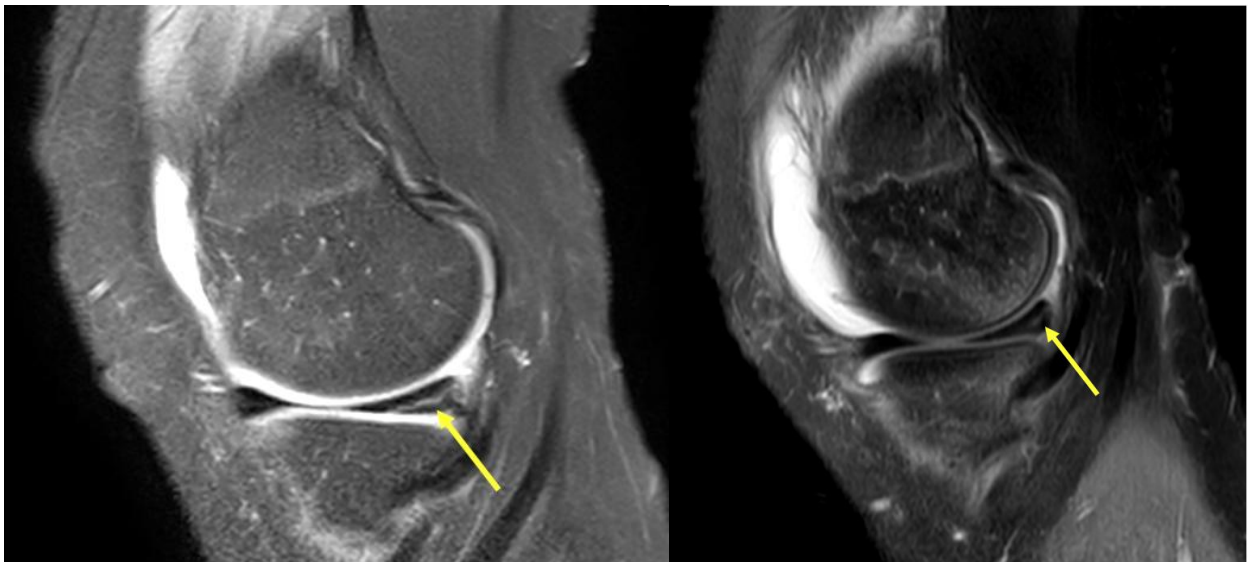

Рисунок 7. МРТ до операции и через 6 месяцев с момента шва заднего рога медиального мениска.

Изменение формы мениска на контрольной МРТ через 6 мес после операции отмечалось после шва мениска с применением нескольких методик и у детей с симптоматическими дискоидными мениска после саусеризации в сочетании со швом мениска (точный критерий Фишера <0,001).

Таблица 1. Жалобы на сроках 12 месяцев и более после операции

	боль	хруст	ограничение движений	отек	всего
Шов мениска					65
есть	4 (3,9%)	2 (1,9%)	7 (6,8%)	1 (1%)	
нет	61 (59,2%)	63 (61,3%)	58 (56,3%)	64 (62,2%)	
Саусеризация + шов мениска					9
есть	1 (1%)	0 (0%)	0 (0%)	0 (0%)	
нет	8 (7,7%)	9 (8,7%)	9 (8,7%)	9 (8,7%)	
Менискэктомия					29
есть	18 (17,5%)	19 (18,4%)	7 (6,8%)	10 (9,7%)	
нет	11 (10,7%)	10 (9,7%)	22 (21,4%)	19 (18,4%)	
всего	103 (100%)	103 (100%)	103 (100%)	103 (100%)	103 (100%)

На сроках 12 месяцев и более после операции по поводу повреждения мениска дети отмечали такие жалобы как боль, хруст, ограничение движений и отек (таб.1).

Среди детей, которым была выполнена саусеризация со швом мениска, у 1 ребенка отмечались жалобы на боль (n=1, 1%). Другие жалобы в данной группе пациентов не отмечались. На сроках 12 месяцев и более после менискэктомии жалобы встречались чаще: у 25 детей из 29 всех, кто обратился на контрольный осмотр после операции. Наиболее частыми жалобами в данной группе пациентов были боль (n=18, 17,5%) и хруст (n=19, 18,4%).

По результатам проведенного лечения на сроках 12 месяцев и более с момента операции всех пациентов можно разделить на 3 группы: хорошие (отсутствие жалоб, полное восстановление функции сустава, удовлетворенность пациента результатом лечения, n=63, 57,3%), удовлетворительные (есть жалобы и/или дефицит сгибания в коленном суставе, но пациент удовлетворен результатом, n=32, 29,1%) и неудовлетворительные (имеются жалобы, нарушена функция сустава, определяются клинические проявления остеоартрита, n=15, 13,6%).

При динамическом анализе боли в области коленного сустава до операции и после шва мениска, а также после саусеризации в комбинации со швом мениска на сроках 6 и 12 месяцев после лечения определяются статистически значимые изменения болевых ощущений в виде их уменьшения ($p<0,001$ и $p<0,002$ соответственно).

С целью оценки наличия/отсутствия признаков остеоартрита после оперативного лечения проводилась Rg коленного сустава. В ретроспективной группе детям после менискэктомии проводилась Rg по факту обращения с целью контрольного осмотра (на сроках от 1 до 6 лет после операции). В проспективной группе после менискэктомии Rg выполнялась через 1 год после операции. Всего контрольную Rg коленного сустава после операции

выполнило 50 пациентов. Из них 35 детей после шва мениска (40,2%), 6 детей после саусеризации и шва мениска (6,9%) и 9 пациентов после менискэктомии (10,3%). При этом у 42 детей отсутствовали признаки остеоартрита (рис. 8), среди них 35 был выполнен шов мениска (40,2%), 6 саусеризация (6,9%) и 1 частичная менискэктомия (1,1%).

Рисунок 8. Рентгенография коленных суставов через 1 год после шва мениска (выполнен шов заднего рога медиального мениска левого коленного сустава).

Рисунок 9. Рентгенограмма правого коленного сустава через 3 года после частичной менискэктомии латерального мениска

У 8 детей на контрольных рентгенограммах отмечались признаки остеоартрита коленного сустава: сужение суставной щели, субхондральный склероз, деформация суставных поверхностей и остеофиты (рис.9).

В рамках настоящего исследования у 13 детей, которым выполнялась менискэктомия и саусеризация, удаленные фрагменты мениска были отправлены на гистологическое исследование. При этом фрагменты менисков значительно отличались между собой по макроскопическому состоянию и по срокам с момента травмы. У детей, которым проводилась менискэктомия по причине наличия множественных и многоплоскостных выраженных дегенеративных застарелых повреждений мениска, выявлены признаки мукоидной дегенерации, мениск представлен гипоклеточной волокнистой хрящевой тканью с признаками механической деформации и дезорганизации ткани, без признаков неоангиогенеза. Наличие данных изменений говорит об отсутствии какого-либо потенциала к регенерации (рис.10)

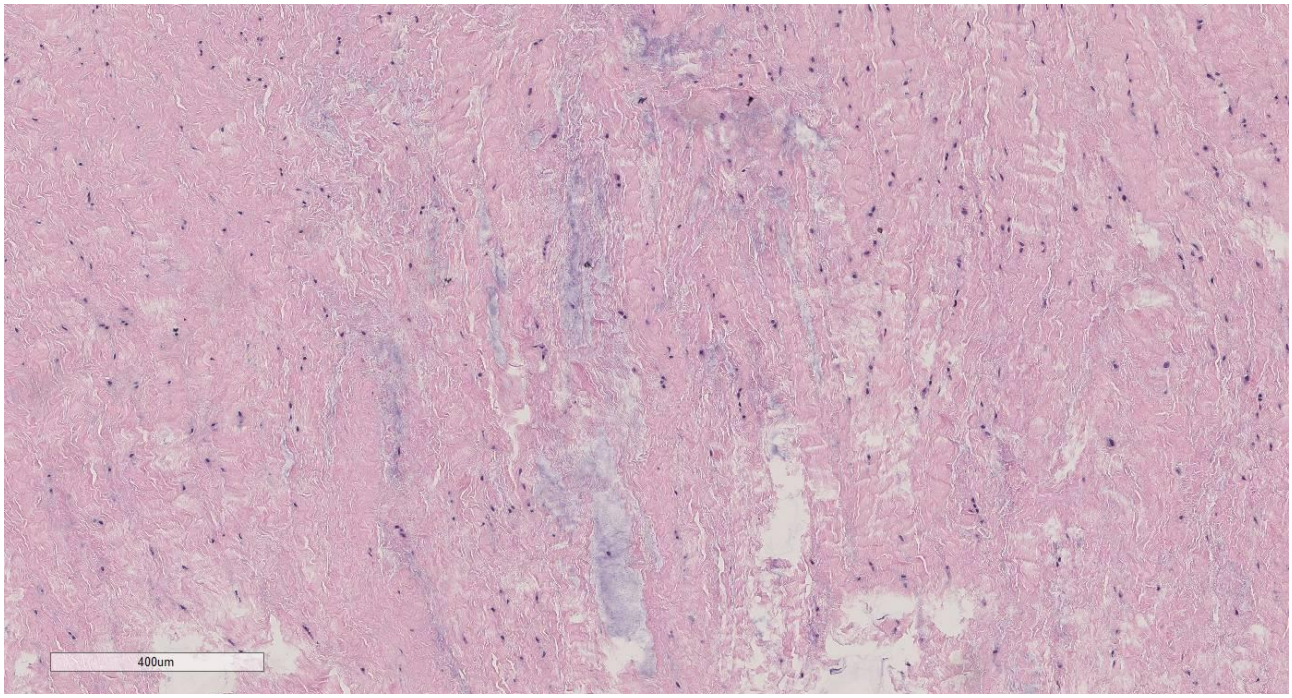

Рисунок 10. Дегенеративно измененный мениск

Иначе выглядит срез мениска, который макроскопически сохранил свою структуру через 1 год с момента травмы, однако пациент и его родители отказались от шва мениска. Несмотря на гипоклеточную структуру и извитой ход коллагеновых волокон, определяется наличие большого количества зрелых и незрелых сосудов, что является тем фактором, который при тщательном дебридменте рубцовой ткани в области разрыва может обеспечить сращение ткани мениска (рис.11).

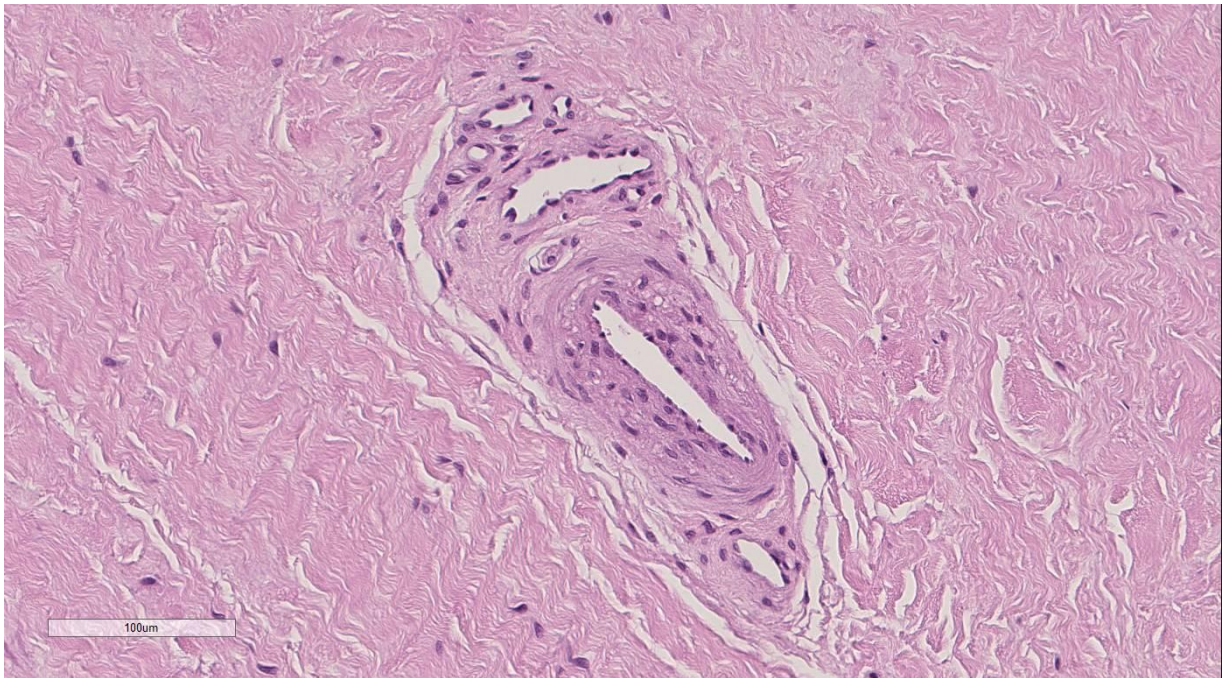

Рисунок 11. Фрагмент макроскопически сохранного мениска ребенка, отказавшегося от шва из-за необходимости длительной реабилитации (12 мес с момента травмы).

Данные, полученные в результате исследования, подтверждают, что у детей высокое содержание клеточных элементов, в том числе хондробластов, сохраняется и после 3 месяцев с момента травмы. Большое количество микрососудов и питательные каналы обеспечивают жизнеспособность травмированных элементов мениска длительное время. Наличие жизнеспособных клеток в поврежденных фрагментах менисков через несколько месяцев с момента травмы показывает уникальную способность ткани детского мениска к регенерации.

ВЫВОДЫ

1. Наименьшая диагностическая ценность МРТ выявлена для повреждений переднего рога медиального мениска (наименьшая площадь под ROC-кривой составила 0,692). Наибольшая диагностическая МРТ выявлена для повреждений тела латерального мениска (наибольшая площадь под ROC-кривой составила 0,904).

2. У всех детей после тотальной менискэктомии получены неудовлетворительные результаты в виде стойкого болевого синдрома, что привело к снижению качества жизни (100% от всех детей, которым выполнена тотальная менискэктомия)

3. В результате морфологических исследований выявлено, что у детей отмечается высокое содержание клеточных элементов, в том числе хондробластов, которое сохраняется более 3 месяцев с момента травмы. Большое количество микрососудов и питательные каналы длительное время

обеспечивают жизнеспособность травмированных элементов мениска, что объясняет высокую способность ткани детского мениска к регенерации.

4. Морфологические исследования свидетельствуют о том, что дискоидный мениск у детей богато васкуляризован крупными сосудами, в том числе артериолами, что является основой для сращения застарелых протяженных разрывов дискоидного мениска и определяет необходимость выполнения шва мениска, а не менискэктомии по линии разрыва.

5. В отдаленном периоде после частичной менискэктомии и после шва мениска анализ результатов анкетирования по шкалам Pedi-IKDC и KOOS-Child показал хороший результат в обеих группах и не выявил статистически значимых отличий ($p=0,148$ и $p=0,470$ соответственно). Однако анализ данных клинической картины до шва мениска, на сроках 6 и 12 мес после операции показал статистически значимый регресс болевого синдрома ($p<0,001$), купирования ограничения сгибания ($p=0,021$) и отека в области коленного сустава ($p<0,001$).

6. Разработанные и внедренные в клиническую практику способы хирургического лечения повреждений дискоидного мениска I-II типа по Watanabe у детей позволяют не только создать условия для регенерации в зоне повреждения и предотвратить деформацию мениска вследствие его сшивания (Патент на изобретение RU №2751416 C1, 13.07.2021), но и избежать проведения тотальной менискэктомии, сохраняя мениск путем его рефиксации к капсуле коленного сустава (Патент на изобретение RU №2741704 C1, 28.01.2021).

ПРАКТИЧЕСКИЕ РЕКОМЕНДАЦИИ

1. Повреждения мениска протяженностью более 1 см самостоятельно не восстанавливаются и требуют выполнения шва мениска

2. Макроскопически сохранный мениск при отсутствии выраженных дегенеративных изменений и наличии технической возможности выполнить шов мениска следует восстанавливать независимо от сроков с момента травмы и локализации разрыва.

3. При наличии дегенеративного многоплоскостного повреждения мениска, который технически не поддаётся восстановлению никаким из существующих хирургических методов, или выраженных рубцовых изменений, в том числе деформирующих мениск, показано проведение менискэктомии.

4. Симптоматические дискоидные мениски I и II типов по Watanabe при отсутствии зоны разрыва рекомендуется подвергать саусеризации.

5. При выявлении линии разрыва симптоматического дискоидного мениска I и II типов по Watanabe после выполнения саусеризации независимо

от тяжести повреждения необходимо восстанавливать зону разрыва, избегая формирования швов «через край» мениска.

6. Для восстановления переднего рога медиального и латерального менисков наиболее эффективна методика «снаружи внутрь». Для шва тела медиального и латерального менисков может использоваться методика «изнутри наружу» и «снаружи внутрь». Наиболее безопасной и удобной техникой шва мениска для восстановления заднего рога медиального и латерального менисков является «все внутри».

Список работ, опубликованных по теме диссертации

1. Павлова Д.Д., Петров М.А., Сабурова К.А. Шов мениска коленного сустава у детей. В сборнике: Ежегодная научно-практическая конференция по актуальным вопросам травматологии и ортопедии детского возраста "Турнеровские чтения". Сборник статей. 2019. С. 234-238

2. Петров М.А., Павлова Д.Д., Панкратов И.В. Дифференцированный подход к лечению повреждений менисков коленного сустава у детей. В книге: Медицинская помощь при травмах мирного и военного времени. Новое в организации и технологиях. Четвёртый всероссийский конгресс с международным участием. 2019. С. 189-190

3. Павлова Д.Д., Крайнова Е.М. Хирургическое лечение повреждений менисков коленного сустава у детей. Ортопедия, травматология и восстановительная хирургия детского возраста. 2020. Т. 8. № S. С. 35-37

4. Павлова Д.Д., Шарков С.М., Петров М.А. Техники шва мениска у детей. Российский вестник детской хирургии, анестезиологии и реаниматологии. 2020. Т. 10. № S. С. 117.

5. Павлова Д.Д., Шарков С.М., Петров М.А., Крайнова Е.М. Определение тактики лечения повреждений менисков у детей на основе классификаций. Детская хирургия. 2020. Т. 24. № 3. С. 194-197

6. Павлова Д.Д., Шарков С.М., Петров М.А. Шов мениска «Изнутри наружу». Показаний, техника, осложнения. В сборнике: Турнеровские чтения. Сборник статей. Национальный медицинский исследовательский центр детской травматологии и ортопедии имени Г. И. Турнера. 2020. С. 261-263

7. Павлова Д.Д., Шарков С.М., Петров М.А. Техники шва мениска коленного сустава у детей и показания к их применению. Гений ортопедии. 2021. Т. 27. № 4. С. 424-430

8. Павлова Д.Д., Петров М.А., Баранов Р.А., Шарков С.М. Альтернативные методы лечения симптоматических дискоидных менисков у детей. В книге: Медицинская помощь при травмах. Новое в организации и технологиях. Роль национальной общественной профессиональной организации травматологов системе здравоохранения РФ. Шестой Всероссийский конгресс с

международным участием: сборник тезисов. Санкт-Петербург, 2021. С. 104-105

9. Павлова Д.Д., Петров М.А. Способ хирургического лечения повреждений дискоидного мениска I-II типа по Watanabe у детей. Патент на изобретение 2751416 C1, 13.07.2021. Заявка № 2020109650 от 05.03.2020

10. Павлова Д.Д., Петров М.А. Способ хирургического лечения паракапсулярных разрывов дискоидного мениска I-II типа по Watanabe у детей. Патент на изобретение 2741704 C1, 28.01.2021. Заявка № 2020109648 от 05.03.2020

11. Павлова Д.Д., Шарков С.М., Шалатонин М.П. Сравнительный анализ результатов хирургического лечения повреждений менисков коленного сустава у детей после менискэктомии и шва мениска. Детская хирургия. 2022. Т. 26. № 4. С. 201-206

СПИСОК СОКРАЩЕНИЙ И УСЛОВНЫХ ОБОЗНАЧЕНИЙ

ГБУЗ – Государственное бюджетное учреждение здравоохранения

ДГКБ – детская городская клиническая больница

ДЗМ – Департамент здравоохранения г.Москвы

ИМТ – индекс массы тела

КТ – компьютерная томография

МРТ – магнитно-резонансная томография

ПКС – передняя крестообразная связка

Rg – рентгенография

SICOT - International Society of Orthopaedic Surgery and Traumatology (Международное общество ортопедической хирургии и травматологии)